

Федеральное государственное бюджетное учреждение  
«Национальный медицинский исследовательский центр онкологии  
имени Н.Н. Петрова»  
Министерства здравоохранения Российской Федерации  
(ФГБУ «НМИЦ онкологии им. Н.Н. Петрова» Минздрава России)  
*Отдел учебно-методической работы*

Федеральное государственное бюджетное образовательное учреждение  
высшего образования «Северо-Западный государственный  
медицинский университет имени И.И. Мечникова»  
Министерства здравоохранения Российской Федерации  
(ФГБОУ ВО СЗГМУ им. И.И. Мечникова Минздрава России)  
*Кафедра онкологии*

**Раджабова З. А., Митрофанов А. С.,  
Нажмудинов Р. А., Котов М. А., Артемьев С. С.,  
Синячкина Д. А., Рогачев М. В., Беляев А. М.**

## **Радикальная шейная лимфодиссекция с интраоперационным нейромониторингом**

*Учебное пособие*

Санкт-Петербург  
2021

УДК:617.53-006.441-089(07)

ББК:55.6я7

Раджабова З. А., Митрофанов А. С., Нажмудинов Р. А., Котов М. А., Артемьев С. С., Синячкина Д. А., Рогачев М. В., Беляев А. М. Радикальная шейная лимфодиссекция с интраоперационным нейромониторингом: учебное пособие для врачей и обучающихся в системе высшего и дополнительного профессионального образования. – Санкт-Петербург: НМИЦ онкологии им. Н.Н. Петрова, 2021. – 48 с.

ISBN 978-5-6045023-8-9

Рецензент: доктор медицинских наук, профессор Правосудов Игорь Витальевич, врач высшей квалификационной категории, профессор отдела учебно-методической работы, врач онколог общего медицинского отдела федерального государственного бюджетного учреждения «Национальный медицинский исследовательский центр онкологии имени Н.Н. Петрова» Министерства здравоохранения Российской Федерации.

В учебном пособии описаны особенности применения метода интраоперационного нейромониторинга при выполнении шейных лимфодиссекций. Применение метода позволяет снизить вероятность повреждения нервов, что приводит к улучшению качества жизни больных.

Учебное пособие предназначено для врачей-онкологов, для врачей, работающих с онкологическими больными, для научных сотрудников, участвующих в процессах изучения различных проблем рака, а также для обучающихся в системе высшего образования (аспирантура, ординатура, специалитет) и дополнительного профессионального образования (повышение квалификации, профессиональная переподготовка).

Утверждено  
в качестве учебного пособия  
Ученым советом ФГБУ «НМИЦ онкологии  
им. Н.Н. Петрова» Минздрава России  
протокол № 10 от 15 декабря 2020 г.

ISBN 978-5-6045023-8-9

© Раджабова З. А. Коллектив авторов, 2021.

## СОДЕРЖАНИЕ

Список сокращений	4
Введение	5
Глава 1. Радикальная шейная лимфодиссекция	6
1.1. История шейной лимфодиссекции	7
1.2. Виды и общие принципы шейной лимфодиссекции	11
1.2.1. Радикальная шейная лимфодиссекция	11
1.2.2. Селективная шейная лимфодиссекция	11
1.3. Предоперационная подготовка	13
Глава 2. Симптомы и последствия повреждений нервов во время оперативного пособия на шею	14
2.1. Расстройство добавочного нерва	15
2.1.1. Клиническая картина повреждения добавочного нерва	16
2.1.2. Лечение расстройства добавочного нерва	16
2.2. Расстройство возвратного гортанного нерва	17
2.2.1. Клиническая картина повреждения возвратного гортанного нерва	17
2.3. Расстройство диафрагмального нерва	18
2.3.1. Клиническая картина поражения диафрагмального нерва	19
Глава 3. Интраоперационный нейромониторинг	21
3.1. Физиологические основы интраоперационного нейромониторинга	21
3.2. Методы интраоперационного нейромониторинга при хирургическом лечении злокачественных опухолей головы и шеи	25
3.3. Основные компоненты интраоперационного нейромониторинга	25
3.4. Начальное тестирование в хирургическом поле	27
3.5. Основные электромиографические определения при интраоперационном нейромониторинге	28
3.5.1. Амплитуда	28
3.5.2. Порог	29
3.5.3. Латентность	29
Контрольные вопросы	31
Тестовые задания	33
Список литературы	44

## Список сокращений

ВЩА	– верхняя щитовидная артерия
ГН	– гортанные нервы
ИСО	– индивидуальный стандарт обучения
ИОНМ	– интраоперационный нейромониторинг
МРШЛД-I лимфодиссекция I типа	– модифицированная радикальная шейная лимфодиссекция I типа
МРШЛД-II лимфодиссекция II типа	– модифицированная радикальная шейная лимфодиссекция II типа
МРШЛД-III лимфодиссекция III типа	– модифицированная радикальная шейная лимфодиссекция III типа
НЯ	– нежелательные явления
ПЗ	– прогрессирование заболевания
РШЛ	– радикальная шейная лимфодиссекция
СЗ	– стабилизация заболевания
ЧР	– частичный регресс
ЧСС	– частота сердечных сокращений
ЩЖ	– щитовидная железа
ЭМГ	– электромиография
CN XI	– spinal accessory nerve (добавочный нерв)
IJV вена)	– internal jugular vein (внутренняя яремная вена)
ND	– node dissection (лимфодиссекция)
SCM но-сосцевидная мышца)	– sternocleidomastoid muscle (грудино-ключично-сосцевидная мышца)

## Введение

Метастатическое поражение лимфатических узлов шеи встречается чаще всего при раке органов головы и шеи. Основным методом лечения регионарных метастазов является хирургический, т.е. выполнение различных шейных диссекций.

Часто операции на лимфатических узлах шеи сопряжены с повреждением окружающих структур, в том числе и нервных [лицевого (VII пара черепных нервов), блуждающего (X пара), добавочного (XI пара) и подъязычного (XII пара) нервов]. Эти осложнения нередки в хирургической практике и отрицательно сказываются на качестве дальнейшей жизни пациентов, нередко ограничивая их трудоспособность.

Чаще всего операции выполняются по поводу заболеваний щитовидной железы, во время которых риску повреждения подвергается возвратный гортанный нерв, функциональная значимость которого в голосообразовании чрезвычайно высока. Анатомическое расположение возвратного гортанного нерва вариабельно, кроме того, обнаружение его может быть затруднено патологическим процессом.

Риск непреднамеренного повреждения двигательных нервов во время операции зависит от квалификации и опыта хирурга, знания им хирургической анатомии и основ эмбриологии оперируемых органов.

В настоящее время для отслеживания состояния нерва во время операции возможно применение интраоперационного нейромониторинга.

Термин интраоперационный нейромониторинг (ИОНМ) относится к мониторингу нейрофизиологических функций центральной и периферической нервной систем во время хирургического вмешательства.

Современная медицина требует высочайшего качества и наилучших результатов. ИОНМ используется в различных хирургических дисциплинах для обеспечения целостности нервов и, таким образом, является инструментом для поддержания двигательных и сенсорных функций.

## **Глава 1.**

### **Радикальная шейная лимфодиссекция**

Несмотря на последние достижения в лечении злокачественных опухолей головы и шеи проблема метастатического поражения зон регионарного лимфооттока при данной локализации остается актуальной.

Метастазы в лимфатических узлах шеи являются одной из наиболее частых причин гибели пациентов, страдающих раком головы и шеи. Самым надежным способом профилактики и лечения в данной ситуации остается хирургическое вмешательство [7].

Оперативное вмешательство на регионарных лимфатических узлах при раке области головы и шеи основано на понимании анатомии регионарной лимфатической сети, путей метастазирования в регионарные лимфатические узлы и риска наличия метастазов в лимфатических узлах, в зависимости от характеристики первичной опухоли.

При наличии пальпируемых регионарных метастазов рекомендуется радикальное удаление всех регионарных лимфатических узлов группы риска.

Традиционно классическая радикальная шейная лимфодиссекция считается «золотым стандартом» при вмешательстве на шее у пациентов с опухолями головы и шеи. Если не учитывать онкологическую адекватность, РШЛ ассоциирована со значительными косметическими и функциональными нарушениями [28]. Например, часто развивается хронический болевой синдром в результате поражения добавочного нерва.

Эволюция понимания биологии метастатического распространения опухолей головы и шеи позволила модифицировать оперативные вмешательства на лимфатических узлах шеи и уменьшить частоту осложнений без ухудшения регионального контроля или выживаемости.

## 1.1. История шейной лимфодиссекции

В 1906 году Джордж У. Крайл был первым, кто описал радикальную шейную лимфодиссекцию, которая включает хирургическое удаление метастазов в области шеи, находящихся между поверхностным и глубоким фасциальными слоями шеи.

Хейс Мартин обычно использовал РШЛ для лечения метастазов шеи в 50-х годах XX века. Основной целью этой процедуры было удаление всех ипсилатеральных лимфатических структур целиком от нижней челюсти до ключицы снизу и от подъязычных мышц до переднего края трапеции [21].

Резекция включала добавочный нерв, внутреннюю яремную вену, грудино-ключично-сосцевидную мышцу и подчелюстную железу. Анатомическими структурами, которые оставались, были сонная артерия, блуждающий нерв, подъязычный нерв, плечевое сплетение и диафрагмальный нерв.

Эта операция и ее онкологическая концепция остаются в силе; тем не менее процедура была изменена, чтобы уменьшить ее травматичность, но сохранить ее онкологическую эффективность.

В 1960-х годах О. Суарес и Э. Бокка независимо друг от друга описали более консервативную операцию, включающую удаление всех лимфатических узлов, но с сохранением добавочного нерва, грудино-ключично-сосцевидной мышцы и внутренней яремной вены.

Наконец, были разработаны операции для удаления только выбранных вовлеченных регионарных лимфатических групп, в зависимости от первичного места происхождения [12, 37].

Множественные модификации РШЛ привели к появлению новых терминов для описания таких изменений, и термины для одной и той же модификации варьировались от автора к автору. Многие случаи нечеткой терминологии вызывали путаницу среди клиницистов из разных географических регионов и учреждений. Следовательно, стандартизация была необходима.

В 1991 году Американская академия отоларингологии – хирургии головы и шеи опубликовала официальный отчет, в котором была стандартизирована терминология для различных типов расслоения шеи.

Отчет был обновлен и опубликован в 2002 году с небольшими изменениями, которые касались применения различных типов селективной лимфодиссекции при раке полости рта, раке глотки и гортани, раке щитовидной железы и при злокачественных новообразованиях кожи.

Кроме того, были добавлены 2 новых подуровня лимфатических узлов, Va и Vb, всего 6 уровней лимфатических узлов и 6 подуровней (версия отчета 1991 г. перечисляла только 4 подуровня).

За исключением 2 добавленных подуровней терминология в обновленном отчете такая же, как и в версии 1991 года.

Авторы отсылают читателя к статье «Обновленная классификация лимфодиссекций шеи, исправления, предложенные Американским обществом головы и шеи и Американской академией отоларингологии – хирургия головы и шеи» [38].

В публикации 2011 года A. Ferlito, K. T. Robbins, J. P. Shah et al. [20] изложено обоснование новой классификации / номенклатуры шейной лимфодиссекции и используется сокращение «ND» – node dissection.

Уровни и подуровни удаленных узлов обозначаются римскими цифрами (с I по VI), а удаленные нелимфатические структуры обозначаются сокращениями (SCM, IJV, CNXI и т.д.).

Целью этой новой классификации является унификация терминологии, используемой при лимфодиссекциях на шее во всем мире (табл. 1, рис. 1).



Таблица 1

## Уровни лимфатических узлов шеи [20]

## Уровни лимфатических узлов шеи

Группы лимфатических узлов	Уровни	Границы		Комментарии
Подбородочные лимфатические узлы	IA	<b>Верхняя</b> — нижняя челюсть <b>Боковые</b> — передние брюшки двубрюшных мышц с обеих сторон <b>Нижняя</b> — подъязычная кость		В эту группу входят только подбородочные лимфатические узлы
Поднижнечелюстные лимфатические узлы	IB	<b>Верхняя</b> — тело нижней челюсти <b>Передняя</b> — переднее брюшко двубрюшной мышцы <b>Задняя</b> — шилоподъязычная мышца <b>Нижняя</b> — тело подъязычной кости		В эту группу входят подчелюстные лимфатические узлы (находятся спереди и сзади от подчелюстной слюнной железы). При поражении лимфатических узлов этого уровня или самой подчелюстной слюнной железы она удаляется
Верхняя яремная группа (делится на 2 подуровня, границей между которыми является добавочный нерв)	IIA	<b>Верхняя</b> — основание черепа <b>Передняя</b> — шилоподъязычная мышца <b>Задняя</b> — добавочный нерв <b>Нижняя</b> — горизонтальная линия, проведенная вдоль нижнего края тела подъязычной кости	<b>Передняя</b> — шилоподъязычная мышца <b>Верхняя</b> — основание черепа <b>Задняя</b> — задний край грудино-ключично-сосцевидной мышцы, чувствительные ветви шейного сплетения	В эту группу входят лимфатические узлы вдоль внутренней яремной вены на этом уровне, лежащие перед добавочным нервом
	IIВ	<b>Верхняя</b> — основание черепа <b>Передняя</b> — добавочный нерв <b>Задняя</b> — задний край грудино-ключично-сосцевидной мышцы, чувствительные ветви шейного сплетения <b>Нижняя</b> — горизонтальная линия, проведенная вдоль нижнего края тела подъязычной кости	<b>Нижняя</b> — горизонтальная линия, проведенная вдоль нижнего края перстневидного хряща	В эту группу входят лимфатические узлы вдоль внутренней яремной вены на этом уровне, лежащие за добавочным нервом
Средняя яремная группа	III	<b>Верхняя</b> — горизонтальная линия, проведенная вдоль нижнего края тела подъязычной кости <b>Передняя</b> — передний край грудино-ключично-сосцевидной мышцы <b>Задняя</b> — задний край грудино-ключично-сосцевидной мышцы, чувствительные ветви шейного сплетения <b>Нижняя</b> — горизонтальная линия, проведенная вдоль нижнего края перстневидного хряща		В эту группу входят лимфатические узлы вдоль внутренней яремной вены на этом уровне
Нижняя яремная группа	IV	<b>Верхняя</b> — горизонтальная линия, проведенная вдоль нижнего края перстневидного хряща <b>Передняя</b> — передний край грудиноподъязычной мышцы <b>Задняя</b> — задний край грудино-ключично-сосцевидной мышцы, чувствительные ветви шейного сплетения <b>Нижняя</b> — ключица		В эту группу входят лимфатические узлы вдоль внутренней яремной вены на этом уровне и вирховский лимфатический узел
Лимфатические узлы бокового треугольника шеи (делится на 2 подуровня, границей между которыми служит условная горизонтальная линия, проведенная на уровне нижней границы переднего выступа перстневидного хряща)	VA	<b>Верхняя</b> — угол в месте пересечения грудино-ключично-сосцевидной и трапецевидной мышц <b>Передняя</b> — задний край грудино-ключично-сосцевидной мышцы, чувствительные ветви шейного сплетения <b>Задняя</b> — трапецевидная мышца <b>Нижняя</b> — горизонтальная линия, проведенная на уровне нижнего края перстневидного хряща		В эту группу входят лимфатические узлы по ходу нижней половины добавочного нерва выше уровня нижнего края перстневидного хряща
	VB	<b>Верхняя</b> — горизонтальная линия, проведенная на уровне нижнего края перстневидного хряща <b>Передняя</b> — задний край грудино-ключично-сосцевидной мышцы, чувствительные ветви шейного сплетения <b>Задняя</b> — трапецевидная мышца <b>Нижняя</b> — ключица		В эту группу входят лимфатические узлы по входу поперечной артерии шеи и надключичные лимфатические, кроме вирховского лимфатического узла
Передние шейные лимфатические узлы	VI	<b>Верхняя</b> — подъязычная кость <b>Боковые</b> — общие сонные артерии с обеих сторон <b>Нижняя</b> — яремная вырезка грудины		В эту группу входят пре-, паратрахеальные, предгортанные и околотитовидные лимфатические узлы, а также лимфатические узлы по ходу возвратных гортанных нервов

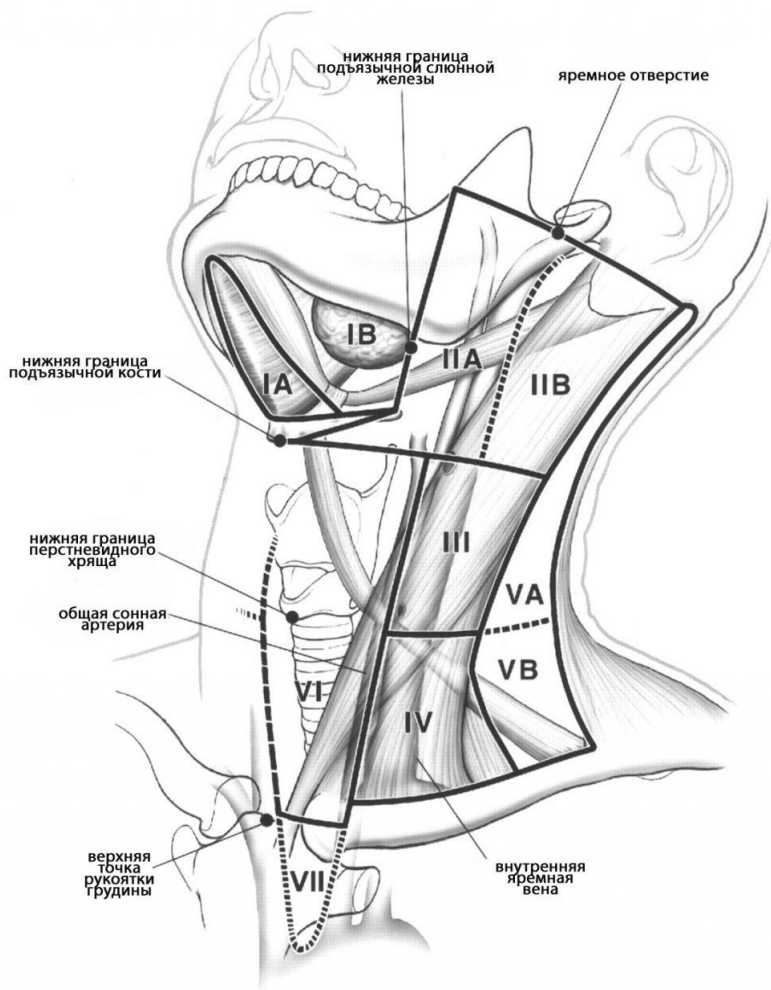


Рис. 1. Классификации лимфатических узлов шеи по уровням К. Robins [20].

## **1.2. Виды и общие принципы шейной лимфодиссекции**

Рассмотрим виды и общие принципы шейной лимфодиссекции.

### **1.2.1. Радикальная шейная лимфодиссекция**

Термин «радикальная шейная лимфодиссекция» применяется для всех операции на боковой поверхности шеи, при которых полностью удаляют шейные лимфатические узлы от до V уровня.

В эту большую категорию включены следующие оперативные вмешательства:

- классическая радикальная шейная лимфодиссекция;
- расширенная радикальная шейная лимфодиссекция (т.е. дополнительное иссечение регионарных лимфатических узлов или иссечение других структур, таких как черепные нервы, мышцы или кожа);
- модифицированная радикальная шейная лимфодиссекция I типа (МРШЛД-I), при которой избирательно сохраняют добавочный спинномозговой нерв;
- модифицированная радикальная шейная лимфодиссекция II типа (МРШЛД-II), при которой сохраняют добавочный спинномозговой нерв и грудино-ключично-сосцевидную мышцу, но иссекают внутреннюю яремную вену;
- модифицированная радикальная шейная лимфодиссекция III типа (МРШЛД-III), при которой сохраняют добавочный спинномозговой нерв, внутреннюю яремную вену и грудино-ключично-сосцевидную мышцу [20].

### **1.2.2. Селективная шейная лимфодиссекция**

При селективных шейных лимфодиссекциях удаляют определенные группы лимфатических узлов, для которых имеется риск наличия микрометастазов при клинической стадии N<sub>0</sub> на шее.

В эту группу входят следующие операции:

- надлопаточно-подъязычная шейная лимфодиссекция, в

которую включены лимфатические узлы I, II и III уровней при первичных опухолях полости рта (выполнение расширенной надлопаточно-подъязычной шейной лимфодиссекции, включающей уровни I, II, III и IV, рекомендуют при первичных злокачественных опухолях боковой поверхности подвижной части языка);

- яремная лимфодиссекция, которая включает диссекцию лимфатических узлов II, III и IV уровней при первичных опухолях гортаноглотки и гортани;

- переднебоковая шейная лимфодиссекция, которая включает лимфатические узлы I, II, III и IV уровней при первичных опухолях полости рта и ротоглотки;

- заднебоковая шейная лимфодиссекция, которая включает лимфатические узлы подзатылочного треугольника, заднего треугольника шеи, V уровень и глубокие яремные лимфатические узлы на уровнях II, III и IV при меланомах и плоскоклеточном раке задней половины области кожи волосистой части головы;

- центральная шейная лимфодиссекция, которая включает удаление лимфатических узлов VI уровня в центральном компартменте шеи рядом с щитовидной железой и в трахеопищеводной борозде при раке щитовидной железы.

Из-за различных вариантов названий модификаций шейной лимфодиссекции, селективной или радикальной, термин отражает то, что хирург в действительности сделал во время модифицированной шейной лимфодиссекции.

Кроме того, термин «модифицированная шейная лимфодиссекция» широко применяли для обозначения большой группы различных операций.

По этим причинам Американское Общество Головы и Шеи рекомендует, чтобы после шейной лимфодиссекции хирург точно записывал уровни лимфатических узлов, а также другие иссеченные не лимфатические структуры в каждом случае.

### 1.3. Предоперационная подготовка

Перед выполнением РШЛ специальной подготовки не требуется, кроме планирования разреза. Кроме того, при планировании разрезов необходимо учитывать любые реконструктивные этапы, необходимые для закрытия хирургического дефекта, сформированного после диссекции.

В настоящее время предпочтительным разрезом для любого типа шейной лимфодиссекции является поперечный разрез вдоль кожной складки шеи.

Вертикальные расширения разреза обычно не требуются. Расположение же поперечного разреза будет различаться в зависимости от типа лимфодиссекции и локализации первичной опухоли.

У мужчин местом для поперечного разреза обычно выбирают верхнюю шейную складку кожи ниже линии роста волос.

Пациентам, которым необходимо удаление подбородочных лимфатических узлов, следует выполнять поперечный разрез вдоль срединной линии, а не вертикальный разрез к подбородку.

Точно так же при заднебоковой шейной лимфодиссекции поперечный разрез расширяют кзади вдоль той же кожной складки. У пациентов, которым необходима радикальная шейная лимфаденэктомия с тиреоидэктомией, или у пациентов с длинной шеей выполняют поперечный разрез вдоль нижней кожной складки шеи на уровне перстневидного хряща [38].

## Глава 2.

### Симптомы и последствия повреждений нервов во время оперативного пособия на шее

Повреждения спинномозговых и периферических нервов верхних конечностей являются одним из частых и тяжелых видов осложнений при операциях на органах шеи. Хотя они в большинстве случаев не представляют угрозы для жизни в изолированной форме, но способны приводить к длительной потере трудоспособности с высокой частотой инвалидизацией пострадавшего.

Так, Н. И. Пирогов писал: «Кто имел дело с повреждением нервных стволов, тот знает, как медленно и плохо восстанавливается их отправление, с какими мучениями соединено бывает образование рубца и как часто раненые остаются на целую жизнь калеками и мучениками от повреждения одного нервного ствола».

Многочисленные и запутанные анатомические варианты нервной системы затрудняют понимание ее строения, что приводит к значительному числу ошибок диагностического, тактического и технического порядка в повседневной медицинской клинической практике.

Наиболее важное значение для хирурга имеет топография гортанных нервов, что обусловлено их близостью к ЩЖ, тесной связью с нижней и верхней щитовидными артериями (ВЩА), вариабельностью строения.

Гортань иннервируется ветвями симпатического ствола, а также верхними и возвратными гортанными нервами, которые отходят от блуждающего нерва и имеют в своем составе двигательные, чувствительные и парасимпатические волокна.

Повреждение же возвратных гортанных нервов может приводить к потере звонкости голоса (при одностороннем повреждении нерва) или к параличу голосовых складок, что является грозным послеоперационным осложнением, требующим наложения трахеостомы.

## 2.1. Расстройство добавочного нерва

Добавочный нерв является двигательным, путь которого состоит из двух нейронов. Первый нейрон расположен в нижних отделах передней центральной извилины, проходя через колено внутренней капсулы заканчивается в ядре добавочного нерва и двойном ядре, относящемся к IX, X черепным нервам.

Ядро добавочного нерва состоит из столба мотонейронов, поднимающихся от пятого шейного сегмента в продолговатый мозг.

Периферические волокна образуют при выходе две части. Верхнюю, или бульбарную, начинающуюся от клеток двойного ядра, и нижнюю, или спинномозговую, состоящую из волокон от ядра добавочного нерва.

Волокна спинномозговой части ядра проходят в полость черепа через большое затылочное отверстие, присоединяются к бульбарным корешкам добавочного нерва.

Общий ствол добавочного нерва вместе с блуждающим и языкоглоточным нервом выходит из полости черепа через яремное отверстие, после чего волокна бульбарного отдела, образуя внутреннюю ветвь, присоединяются вначале к стволу блуждающего нерва, затем к нижнему гортанному нерву.

Наружная ветвь добавочного нерва иннервирует грудино-ключично-сосцевидную (запрокидывает голову при двустороннем сокращении, при одностороннем наклоняет голову, поворачивая ее в противоположную сторону) и трапецевидную мышцу (поднимает и опускает лопатку, при двустороннем сокращении – запрокидывает голову и шею назад).

Пациенты с параличом спинального добавочного нерва часто демонстрируют признаки заболевания нижних двигательных нейронов, такие как уменьшение мышечной массы, фасцикуляция и частичный паралич грудино-ключично-сосцевидной и трапецевидной мышц. Прерывание иннервации грудино-ключично-сосцевидной мышцы приводит к асимметричному декольте, в то время как слабость трапецевидной мышцы может привести к опущению плеча, крыловидной лопатки и слабости переднего подъема плеча.

### **2.1.1. Клиническая картина повреждения добавочного нерва**

Парез или паралич грудино-ключично-сосцевидной мышцы ведет к тому, что при поворотах головы на больной стороне эта мышца плохо контурируется. Снижение ее силы можно выявить, оказывая сопротивление повороту головы в сторону, противоположную поражению.

Снижение силы трапециевидной мышцы отчетливо выявляется, если обследующий положит свои руки на плечи больного и будет оказывать сопротивление активному их поднятию.

При двустороннем поражении XI черепного нерва отмечается тенденция к свисанию головы на грудь.

Поражение добавочного нерва обычно сопровождается глубокой, ноющей, трудно локализуемой болью в руке на стороне поражения, которая сопряжена с перерастяжением суставной сумки и связочного аппарата плечевого сустава в связи с параличом или парезом трапециевидной мышцы.

### **2.1.2. Лечение расстройства добавочного нерва**

Есть несколько вариантов лечения, когда ятрогенное (то есть, произошедшее во время операции) повреждение спинального добавочного нерва замечается во время операции.

Например, во время шейной лимфодиссекции, при повреждении спинального нерва, травма обязывает хирурга к осторожности и сохранению ветвей С2, С3, С4 спинномозговых нервов, которые обеспечивают дополнительную иннервацию трапециевидной мышцы.

В качестве альтернативы или в дополнение к интраоперационным процедурам послеоперационные процедуры могут также помочь в восстановлении функции поврежденного спинального нерва.

Например, процедура Иден-Ланге, в которой остальные функциональные мышцы плеча хирургически перемещаются, могут быть полезны для лечения паралича трапециевидной мышцы.



## 2.2. Расстройство возвратного гортанного нерва

Возвратный гортанный нерв – ветвь блуждающего нерва (десятая пара черепных нервов), которая обеспечивает двигательную функцию и чувствительность структур гортани, в том числе голосовых складок. Этот нерв относится к 6-й жаберной дуге.

Отходит от основного ствола справа – на уровне подключичной артерии, а слева – на уровне дуги аорты. Обогнув снизу указанные сосуды спереди назад, он направляется кверху в борозде между трахеей и пищеводом, достигая своими концевыми ветвями гортани.

На своём протяжении возвратный гортанный нерв отдаёт ряд ветвей:

- трахейные ветви (лат. гр. tracheales) направляются к передней поверхности нижней части трахеи. По своему ходу они соединяются с симпатическими ветвями и подходят к трахее;
- пищеводные ветви (лат. гр. esophagei) иннервируют пищевод;
- нижний гортанный нерв (лат. л. laryngeus inferior) является концевой ветвью возвратного гортанного нерва. По своему ходу он делится на переднюю и заднюю ветви. Передняя ветвь иннервирует латеральную перстнечерпаловидную, щиточерпаловидную, щитонадгортанную, голосовую и черпалонадгортанную мышцы. Задняя или соединительная ветвь с внутренней гортанной ветвью (лат. л. communicans cum nervo laryngeo superiori) в своём составе как двигательные, так и чувствительные волокна. Последние подходят к слизистой оболочке гортани ниже голосовой щели. Двигательные волокна задней ветви иннервируют заднюю перстнечерпаловидную и поперечную черпаловидную мышцы

### 2.2.1. Клиническая картина повреждения возвратного гортанного нерва

Основным клиническим проявлением повреждения возвратного гортанного нерва является нарушение подвижности голосовых складок. Нарушение подвижности голосовых складок является одним из самых частых осложнений при операциях на щитовидной железе, занимая второе место после гипопаратиреоза [1, 3, 4, 5].

В настоящее время принято различать парез и паралич гортани: под парезом подразумевают временное нарушение подвижности голосовых складок сроком до года, под параличом – стойкое нарушение подвижности более года [1].

По данным литературы частота повреждения гортанных нервов (ГН) при первичных оперативных вмешательствах может варьировать от 0,5 до 23% [2, 7, 9, 35], при повторных операциях риск возрастает до 62% [6,8,13, 34].

При нарушении подвижности голосовых складок у пациентов могут возникнуть незначительные изменения в голосе: от легкой осиплости до выраженных фонационных проблем, вплоть до стридора. При двустороннем парезе нередко выполняют трахеостомию, что резко ухудшает качество жизни и приводит к инвалидизации пациента [4, 35].

### **2.3. Расстройство диафрагмального нерва**

Диафрагмальный нерв шейного сплетения (лат. n. phrenicus) формируется из передних ветвей шейных спинномозговых нервов, спускается вниз по передней поверхности передней лестничной мышцы и проникает в грудную полость через верхнюю аперттуру грудной клетки (между подключичной артерией и веной).

Далее правый n. phrenicus спускается почти вертикально впереди корня правого легкого и идет по боковой поверхности перикарда, к диафрагме.

Левый n. phrenicus пересекает переднюю поверхность дуги аорты и впереди корня левого легкого проходит по левой боковой поверхности перикарда к диафрагме.

Здесь диафрагмальный нерв лежит между перикардом и медиастинальной плеврой и заканчивается в толще диафрагмы.

Двигательные волокна диафрагмального нерва иннервируют диафрагму, чувствительные волокна (перикардиальная ветвь (лат. r. pericardiacus) – плевру и перикард.

Чувствительные диафрагмально-брюшинные ветви (лат. rr. phrenicoabdominales), проходят в брюшную полость и иннервируют брюшину, покрывающую диафрагму. Ветви правого диафрагмального

нерва проходят, не прерываясь (транзитом), через чревное сплетение к печени [29].

### **2.3.1. Клиническая картина поражения диафрагмального нерва**

Поражение диафрагмального нерва проявляется дисфункцией диафрагмы. Степень дисфункции диафрагмы колеблется от частичной утраты способности к генерации давления до полного исчезновения ее функции. Дисфункция может распространяться как на одну из половин, так и на всю диафрагму при двустороннем поражении диафрагмальных нервов.

Односторонний паралич диафрагмы обычно протекает бессимптомно. Но может вести к диспноэ при физическом напряжении, способность к физической нагрузке в таких случаях снижена. Иногда больные с односторонним параличом жалуются на диспноэ в положении лежа на спине.

Сопутствующие состояния, такие как ожирение, слабость других мышц и групп мышц, сопутствующие заболевания сердца и легких (например, хронические обструктивные заболевания легких) могут усугублять диспноэ у пациентов с односторонним параличом диафрагмы, особенно в положении лежа на спине. Иногда односторонний паралич может быть выявлен как случайная находка при рентгенорадиологическом исследовании.

Клиника у больных с двухсторонним параличом диафрагмы или значительной ее слабостью чаще всего более выражена. Может проявляться необъяснимым диспноэ и рецидивирующей дыхательной недостаточностью.

У пациентов возможно выраженное диспноэ в покое, в положении лежа, при физической нагрузке, при погружении в воду выше уровня пояса. Больным зачастую необходимо спать в положении сидя, приходится избегать плавания, физической активности со сгибанием тела. В анамнезе у пациентов с односторонним или двусторонним поражением диафрагмы могут иметь место операции на грудной клетке, манипуляции на шейном отделе позвоночника, травмы шеи, медленно прогрессирующие

нейромышечные поражения, острая боль в шейном отделе и надплечье.

У такой категории пациентов повышен риск расстройств сна и гиповентиляции во время сна. Как следствие, исходными симптомами могут быть слабость, повышенная сонливость, депрессия, головная боль по утрам, частое ночное просыпание.

Иными осложнениями двустороннего паралича диафрагмы являются субсегментарные ателектазы, инфекционные процессы нижних отделов респираторного тракта.

При обследовании в покое можно выявить тахипноэ и участие в дыхании дополнительных мышц вдоха. Включение последних можно установить пальпацией шеи. При этом ощущается напряжение грудино-ключично-сосцевидной мышцы во время вдоха.

Уменьшение подвижности диафрагмы можно зарегистрировать перкуссией нижнего края реберной дуги в конце выдоха и в конце вдоха.

Наиболее характерным физикальным признаком дисфункции диафрагмы является абдоминальный парадокс, который характеризуется парадоксальным втягиванием брюшной стенки внутрь при расправлении грудной клетки во время вдоха. Наиболее легко регистрируется в положении пациента лежа на спине.

Абдоминальный парадокс обычно регистрируется при максимальном трансдиафрагмальном давлении, которое может генерировать пациент по отношению к спавшимся дыхательным путям (30 см вод. ст.); это редко наблюдается при одностороннем поражении диафрагмы.

Если абдоминальный парадокс выявляется при одностороннем параличе диафрагмы, следует заподозрить генерализованную слабость скелетной мускулатуры.

### **Глава 3.**

#### **Интраоперационный нейромониторинг**

Начиная с 90-х годов XX века хирурги, оперирующие на щитовидной железе, стали использовать электромиографический (ЭМГ) контроль функции ГН [16].

В последние 15 лет интраоперационный нейромониторинг претерпел ряд значительных изменений, в первую очередь связанных с внедрением неинвазивных методов регистрации сигнала с голосовых складок [15]. Появилась возможность контроля и записи на цифровые носители таких нейрофизиологических параметров гортанных нервов, как амплитуда и латентность [17], и самое главное – хирург интраоперационно может оценить сохранность ГН, спрогнозировать функцию гортани в послеоперационном периоде и тем самым предотвратить двусторонний парез, изменив план операции [24, 30].

Согласно опросу респондентов Ассоциации оториноларингологов США применение ИОНМ при операциях на щитовидной железе происходит в 63% случаев [39], в Германии более 95% тиреоидэктомий выполняют с ИОНМ [25], в Великобритании до 90% хирургов используют ИОНМ при операциях в области головы и шеи [22].

#### **3.1. Физиологические основы интраоперационного нейромониторинга**

Физиологическая основа метода заключается в регистрации изменения электрической активности мышцы в ответ на стимуляцию в операционном поле иннервирующего его двигательного нерва. Любая из аппаратных систем, мониторирующих двигательный нерв, представляет собой электрическую цепь, замыкаемую через нерв. В цепи есть воспринимающая часть, состоящая из чувствительных электродов, контактирующих или расположенных внутри иннервируемой мышцы.

Установив, например, чрескожные игольчатые чувствительные электроды в трапециевидной мышце, можно с помощью ИОНМ мониторировать в процессе операции добавочный нерв.

Для мониторинга гортанных нервов чувствительные электроды устанавливаются снаружи эндотрахеальной трубки с целью обеспечения контакта с голосовыми связками и слизистой мышц подсвязочного пространства гортани, которые иннервируются ГН.

Электроды регистрируют электромиографические потенциалы, исходящие из ларингеальной мускулатуры во время стимуляции ГН в ране. Потенциалы усиливаются мониторирующей системой и подаются на монитор, где они преобразуются в звуковые сигналы и выводятся в графическом виде на экран (электромиограмма).

Референтные электроды устанавливаются рядом и «заземляют» чувствительные электроды, повышая электромиографическую чувствительность системы.

Подобная сборка позволяет регистрировать пассивную активность мышц и теоретически может регистрировать пассивный контакт хирургических инструментов с нервом во время операции. Однако фоновый «шум», создаваемый спонтанной мышечной активностью при дыхании, работой сердца, контактом с интубационной трубкой и другими артефактами, значительно ограничивает чувствительность пассивного мониторинга ларингеальных мышц.

Поэтому с целью активной интраоперационной стимуляции ларингеальных мышц гортани через ГН аппаратный комплекс оснащен стимулирующим электродом. Это моно- или биполярный электрод, через который на двигательный нерв подается стимулирующий разряд сверхмалой интенсивности и потому безопасный для самого нерва по электрофизиологическим параметрам.

Цепь замыкается только в случае контакта стимулирующего электрода с двигательным нервом, и можно слышать и видеть мышечный «ответ» на мониторе. С одной стороны, это гарантирует, что обнаруженная в ране структура действительно двигательный нерв, а с другой – подтверждает его функциональную сохранность.

Методика обладает высокой специфичностью и чувствительностью ввиду того, что рядом расположенные мягкие ткани не способны проводить электрический сигнал к мышце-мишени.

ГН во время операции в проекции ЩЖ чаще всего повреждается в следующих местах:

1. У связки Берри, т. е. у места входа в гортань под перстневидным хрящом при выделении ЩЖ от трахеи.

2. В проекции бугорка Цукеркандля.

3. В проекции ветвей нижней щитовидной артерии, особенно когда ГН проходит над или между ветвями нижней щитовидной артерии.

4. При мобилизации лимфатических узлов центральной клетчатки.

Электроды устанавливаются на эндотрахеальной трубке на 1-1,5 см выше манжеты на протяжении 3-4 см. Стимуляция нерва во время операции осуществляется биполярным или монополярным стимулятором электрическим током частотой 30 Гц небольшой силы и напряжения, безопасным для нейрофизиологии нервных волокон.

Установка эндотрахеальной трубки осуществляется анестезиологом во время интубации визуально, состояние контактов во время операции контролируется с помощью внешнего или встроенного импедансометра.

Чувствительные электроды, установленные на интубационной трубке аппликационно, контактируют с голосовыми связками и со слизистой, покрывающей мышечный аппарат гортани.

Ларингеальная мускулатура включает парные гортанные мышцы: щиточерпаловидную, заднюю и боковую перстнечерпаловидную. Парная щитоперстневидная мышца иннервируется наружной веточкой верхнего гортанного нерва.

Хотя эти нервы выполняют доминирующую иннервацию на своей стороне, исследования, выполненные в конце прошлого века, доказали, что существует кросс-иннервация парных нервов противоположной стороны гортани. Поэтому при выполнении ИОНМ нередко видны ответы с мышц противоположной стороны, при этом на мониторе отражается доминирующий тип иннервации.

С точки зрения простоты исполнения и воспроизводимости в клинике широкое применение получил способ установки контактных электродов на интубационной трубке на 1-1,5 см выше манжеты.

Перед операцией необходимо индивидуально подобрать подходящий диаметр эндотрахеальной трубки с целью лучшего

контакта электродов на ней с голосовыми связками и слизистой оболочкой мышечного аппарата гортани.

Интубация трахеи пациента проводится эндотрахеальной трубкой, на которой уже установлены электроды, под визуальным контролем с помощью прямой ларингоскопии.

Анестезиолог ориентирует расположение трубки в гортани с расчетом установить центр длины электродов на уровне голосовых связок. Вариант анестезиологического пособия предпочтительнее выбирать без использования миорелаксантов, например, с помощью тотальной внутривенной или ингаляционной (галотан, севоран) анестезии. Если релаксанты применяются, то лучше, если используются препараты короткого действия (мивакрон, норкурон).

Вызываемую этими препаратами нейромышечную блокаду при необходимости проведения ИОНМ можно в любой момент прервать введением препаратов-антагонистов, таких как нивалин (галантамин).

При изменении положения больного на операционном столе правильно зафиксированная эндотрахеальная трубка не должна смещаться. Для предупреждения смещения трубки и, следовательно, установленных на ней электродов сразу после выполнения интубации следует отметить на ней маркером уровень ее фиксации относительно верхних резцов пациента.

Если во время операции трубка смещается вверх или вниз, это сразу становится заметно. Ее без труда можно вернуть в первоначальное положение, не прибегая к ларингоскопии.

В любом случае правильность расположения и состоятельность контактов электродов в гортани во время операции можно проверить с помощью прямого ларингоскопа или гибкого фиброскопа.

Иногда при сильно раздутой манжете исчезает контакт электродов со слизистой оболочкой гортани. В этом случае рекомендуется немного спустить манжету до восстановления контакта с помощью внешнего или встроенного импедансометра.

Во время операции хирург или ассистент периодически дотрагивается стимулирующим биполярным электродом до структур, подозрительных на ГН. Появление характерного аудиосигнала, а также изображения на экране монитора свидетельствует о том, что стимулируемая структура и есть ГН.



### **3.2. Методы интраоперационного нейромониторинга при хирургическом лечении злокачественных опухолей головы и шеи**

Существует несколько вариантов технического выполнения нейромониторинга:

- выполнение пальпации гортани при стимуляции ГН в области заднего констриктора глотки или крикотироидной мышцы [18, 33];
- наблюдение за голосовой щелью с помощью эндоскопа [31, 41];
- мониторинг давления голосовой щели с помощью специального тонометра [27];
- установление эндоскопически внутримышечных электродов в область голосовых складок [23];
- использование внутримышечных электродов, помещенных через перстнещитовидную мембрану [14, 26, 40];
- использование поверхностных электродов на интубационную трубку [10, 19, 32];
- использование поверхностных электродов, введенных в заперстневидную область [11].

### **3.3. Основные компоненты интраоперационного нейромониторинга**

Современные аппараты для ИОНМ включают следующие элементы:

1. Основной блок регистрации с функцией графического выведения ЭМГ-данных ГН и n. vagus (рис. 2).
2. Электроды для регистрации на интубационной трубке (рис. 3).
3. Зонды для стимуляции нервов.  
Стимулирующие электроды могут быть монополярными (рис. 4) или биполярными (рис. 5).

Стимулирующими электродами могут быть и хирургические инструменты.

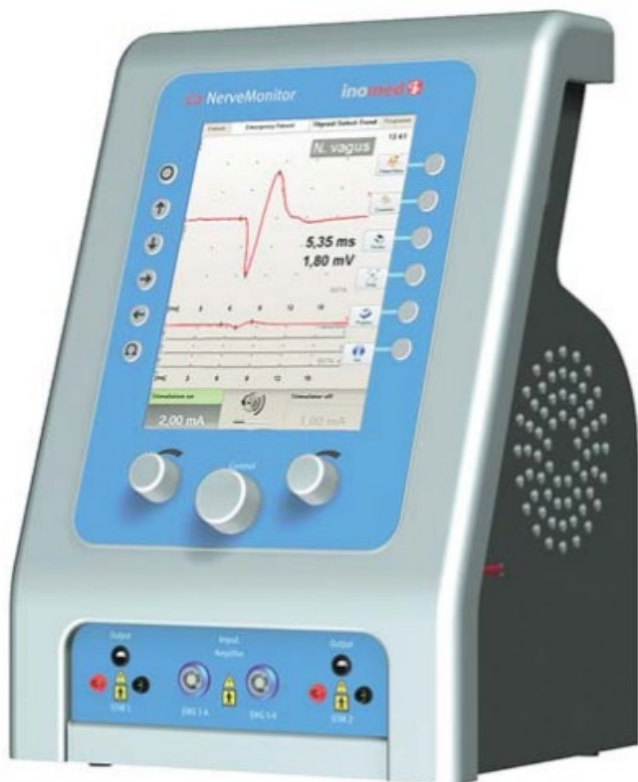

Рис. 2. Нейромонитор C2 NerveMonitor (InoMed, Германия) [1].



Рис. 3. Электрод для регистрации ЭМГ на интубационной трубке [1].




Рис. 4. Монополярный электрод [1].



Рис. 5. Биполярный электрод [1].

Для поиска нерва наиболее предпочтительным стимулирующим электродом является монополярный, обладающий более диффузным распространением тока, что в свою очередь увеличивает зону картирования нерва.

Биполярный зонд имеет более очаговый характер распространения тока, но также может быть использован для картирования нерва.

### **3.4. Начальное тестирование в хирургическом поле**

Для контроля положения эндотрахеального электрода и электродов на голосовых складках в начале операции используют два способа: трансларингеальную стимуляцию и одностороннюю стимуляцию блуждающего нерва.

Трансларингеальная стимуляция по средней линии щитовидного хряща, перстнещитовидной мембраны и черпаловидного хряща позволит определить местоположение электродов на интубационной трубке в пределах гортани.

Прямая односторонняя стимуляция блуждающего нерва должна проводиться у пациентов в начале операции во всех случаях, обнаружение удовлетворительной ЭМГ при стимуляции блуждающего нерва указывает на правильное положение интубационной трубки.

### 3.5. Основные электромиографические определения при интраоперационном нейромониторинге

Рассмотрим основные электромиографические определения при интраоперационном нейромониторинге, проиллюстрированные рисунком 6.

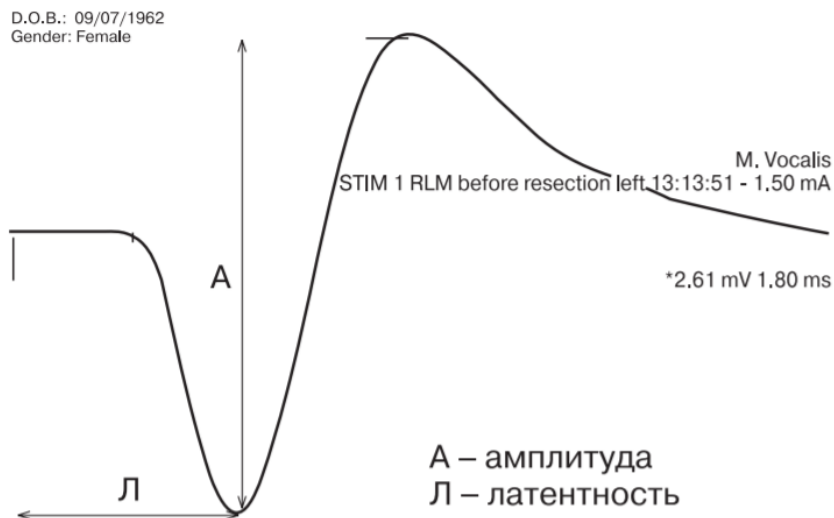


Рис. 6. Электромиографический сигнал от возвратного гортанного нерва [1].

#### 3.5.1. Амплитуда

Электромиографический сигнал обычно имеет двухфазную форму волны, представляя собой суммирование потенциалов двигательных волокон нерва.

Графическое изображение амплитуды колебаний при мониторинге можно рассматривать как расстояние от вертикальной высоты вершины положительного начального отклонения волны до самой нижней точки в следующей противоположной фазе полярности формы волны (то есть от пика до пика).

Показатели амплитуды могут коррелировать с количеством мышечных волокон, участвующих в поляризации во время стандартной ЭМГ гортани.

Амплитуды деполяризации голосовой складки колеблются от 100 до 800 мкВ во время нормальной произвольной речи [36].

При выполнении мониторинга возможны изменения амплитуды за счет нескольких факторов:

- 1) присутствие в зоне нерва жидкости или крови;
- 2) плохой контакт стимулирующего зонда с нервом (фасция прикрывает нерв);
- 3) изменение температуры операционного поля;
- 4) смещение электродов на интубационной трубке.

### **3.5.2. Порог**

Порог представляет собой величину силы тока, при первичной подаче на нерв которой начинает запускаться минимальная ЭМГ-активность.

У человека ГН и блуждающий нерв начинают стимулироваться при силе тока приблизительно 0,3-0,4 мА.

При максимальной стимуляции деполяризуются все волокна нерва, и нарастающий стимулирующий ток не приводит к дальнейшему увеличению амплитуды сигнала.

Использование силы тока в 2 мА не дает более высокой амплитуды ЭМГ, но деполяризует больше ткани вокруг наконечника зонда, что полезно при начальном поиске/картировании ГН.

### **3.5.3. Латентность**

Латентность (время ожидания) измеряется в миллисекундах. Она отражает время прохождения электрического импульса от точки возбуждения на нерве до точки приема сигнала (голосовые складки).

Если амплитуда зависит от количества волокон, участвующих в деполяризации, то латентность зависит от расстояния от точки стимуляции до голосовой складки на этой стороне.

Учитывая разную длину блуждающих нервов, время ожидания

значительно больше слева по сравнению с правой стороной.

На сегодняшний день опубликованы данные о средних значениях латентности и амплитуды:

- возвратных гортанных нервов –  $3,96 \pm 0,69$  мс и  $891,6 \pm 731$  мкВ,
- правого n. vagus –  $5,47 \pm 0,73$  мс и  $771,6 \pm 295,14$  мкВ,
- левого n. vagus –  $8,14 \pm 0,86$  мс и  $707,8 \pm 318$  мкВ,
- средние значения для наружной ветви верхнего гортанного нерва –  $3,55 \pm 0,49$  мс и  $246,6 \pm 98,9$  мкВ [41].

## Контрольные вопросы:

1. История шейной лимфодиссекции.
2. Классификации лимфатических узлов шеи по уровням (К. Robins).
3. Виды и общие принципы шейной лимфодиссекции.
4. Радикальная шейная лимфодиссекция.
5. Структуру поражаемые при шейных лимфодиссекциях.
6. Виды селективной шейной диссекции. Сохраняемые структуры.
  7. Различия радикальной и селективной шейной диссекции.
  8. Предоперационная подготовка пациента к шейным диссекциям.
  9. Симптомы и последствия повреждений нервов во время оперативного пособия на шее.
  10. Расстройство добавочного нерва.
  11. Клиническая картина повреждения добавочного нерва.
  12. Лечение расстройства добавочного нерва.
  13. Расстройство возвратного-гортанного нерва.
  14. Клиническая картина повреждения возвратного гортанного нерва.
  15. Наиболее частые места повреждения возвратного гортанного нерва.
  16. Расстройство диафрагмального нерва.
  17. Клиническая картина поражения диафрагмального нерва.
  18. Физиологические основы интраоперационного нейромониторинга.
  19. Методы интраоперационного нейромониторинга при хирургическом лечении злокачественных опухолей головы и шеи.
  20. Основные компоненты интраоперационного нейромониторинга.
  21. Виды электродов для интраоперационного нейромониторинга.
  22. Начальное тестирование в хирургическом поле.
  23. Основные электромиографические определения при интраоперационном нейромониторинге. Амплитуда. Порог. Латентность.
  24. Интраоперационная детекция нерва с использованием нейромонитора.

25. Интраоперационная детекция нерва с использованием нейромонитора. Предоперационная подготовка.
26. Основные компоненты интраоперационного нейромониторинга и установка оборудования.
27. Особенности анестезиологического пособия при проведении ИОНМ.
28. Интраоперационная детекция нерва с использованием нейромонитора. Методика. Диагностические параметры.
29. Интраоперационные ошибки и сложности при стимуляции нерва.
30. Оценка функции нерва в послеоперационном периоде.



## Тестовые задания:

Инструкция: выберите один или несколько правильных ответов

1. Метастатическое поражение лимфатических узлов шеи встречается чаще всего при

Поле для выбора ответа	Варианты ответов	Поле для отметки правильного ответа (+)
а	раке молочной железы	
б	раке легкого	
в	раке органов головы и шеи	+

2. Что включает в себя понятие радикальная шейная лимфодиссекция

Поле для выбора ответа	Варианты ответов	Поле для отметки правильного ответа (+)
а	классическая радикальная шейная лимфодиссекция	+
б	расширенная радикальная шейная лимфодиссекция (т.е. дополнительное иссечение регионарных лимфатических узлов или иссечение других структур, таких как черепные нервы, мышцы или кожа)	+
в	модифицированная радикальная шейная лимфодиссекция I типа (МРШЛД-I), при которой избирательно сохраняют добавочный спинномозговой нерв	+
г	модифицированная радикальная шейная лимфодиссекция II типа (МРШЛД-II), при которой сохраняют добавочный спинномозговой нерв и грудино-ключично-сосцевидную мышцу, но иссекают внутреннюю яремную вену	+
д	модифицированная радикальная шейная лимфодиссекция III типа (МРШЛД-III), при которой сохраняют добавочный спинномозговой нерв, внутреннюю яремную вену и грудино-ключично-сосцевидную мышцу	+

3. Что включает в себя понятие селективная шейная лимфодиссекция

Поле для выбора ответа	Варианты ответов	Поле для отметки правильного ответа (+)
а	надлопаточно-подъязычная шейная лимфодиссекция, в которую включены лимфатические узлы I, II и III уровней при первичных опухолях полости рта	+
б	яремная лимфодиссекция, которая включает диссекцию лимфатических узлов II, III и IV уровней при первичных опухолях гортаноглотки и гортани	+
в	переднебоковая шейная лимфодиссекция, которая включает лимфатические узлы I, II, III и IV уровней при первичных опухолях полости рта и ротоглотки	+
г	заднебоковая шейная лимфодиссекция, которая включает лимфатические узлы подзатылочного треугольника, заднего треугольника шеи, V уровень и глубокие яремные лимфатические узлы на уровнях II, III и IV при меланоме и плоскоклеточном раке задней половины области кожи волосистой части головы	+
д	центральная шейная лимфодиссекция, которая включает удаление лимфатических узлов VI уровня в центральном компартменте шеи рядом с щитовидной железой и в трахеопищеводной борозде при раке щитовидной железы	+

4. Предпочтительным разрезом для любого типа шейной лимфодиссекции является

Поле для выбора ответа	Варианты ответов	Поле для отметки правильного ответа (+)
а	поперечный разрез вдоль кожной складки шеи	+
б	поперечный разрез вдоль срединной линии	
в	разрез вдоль грудино-ключично-сосцевидной мышцы	

5. Одним из частых и тяжелых видов осложнений при операциях на органах шеи является

Поле для выбора ответа	Варианты ответов	Поле для отметки правильного ответа (+)
а	повреждение спинномозговых и периферических нервов верхних конечностей являются	+
б	повреждение магистральных сосудов	
в	подкожная эмфизема	
г	образование келоидных рубцов	

6. Нервами, иннервирующими гортань, являются

Поле для выбора ответа	Варианты ответов	Поле для отметки правильного ответа (+)
а	ветви симпатического ствола	+
б	верхний гортанный нерв	+
в	возвратный гортанный нерв	+

7. Последствием повреждения возвратных гортанных нервов является

Поле для выбора ответа	Варианты ответов	Поле для отметки правильного ответа (+)
а	потеря звонкости голоса	+
б	паралич голосовых складок	+
в	появление трудностей при глотании	
г	боль в горле	

8. Наружная ветвь добавочного нерва иннервирует

Поле для выбора ответа	Варианты ответов	Поле для отметки правильного ответа (+)
а	грудино-ключично-сосцевидную мышцу	+
б	трапециевидную мышцу	+
в	короткие мышцы шеи	

9. Пациенты с параличом спинального добавочного нерва часто демонстрируют следующие признаки

Поле для выбора ответа	Варианты ответов	Поле для отметки правильного ответа (+)
а	уменьшение мышечной массы	+
б	фасцикуляция	+
в	частичный паралич грудино-ключично-сосцевидной мышцы	+
г	поперхивание	

10. Слабость трапециевидной мышцы может привести к

Поле для выбора ответа	Варианты ответов	Поле для отметки правильного ответа (+)
а	опущению плеча	+
б	опущению крыловидной лопатки	+
в	слабости переднего подъёма плеча	+
г	слабости сжатия кисти	

11. При двустороннем поражении XI черепного нерва отмечается

Поле для выбора ответа	Варианты ответов	Поле для отметки правильного ответа (+)
а	свисание головы на грудь	+
б	покатость плеча	
в	кашель	

12. Поражение добавочного нерва обычно сопровождается

Поле для выбора ответа	Варианты ответов	Поле для отметки правильного ответа (+)
а	глубинной, ноющей, трудно локализуемой болью в руке на стороне поражения	+
б	появлением покашливания	
в	осиплостью голоса	

13. Дополнительная иннервация трапециевидной мышцы осуществляется

Поле для выбора ответа	Варианты ответов	Поле для отметки правильного ответа (+)
а	С2	+
б	С5	
в	С3	+
г	С4	+

14. Возвратный гортанный нерв – ветвь

Поле для выбора ответа	Варианты ответов	Поле для отметки правильного ответа (+)
а	блуждающего нерва	+
б	добавочного нерва	
в	лицевого нерва	
г	языкоглоточного нерва	

15. Возвратный гортанный нерв обеспечивает

Поле для выбора ответа	Варианты ответов	Поле для отметки правильного ответа (+)
а	функцию гортани	+
б	чувствительность гортани	+
в	глотательное движение	
г	кожную чувствительность в области гортани	

16. Возвратный гортанный нерв относится

Поле для выбора ответа	Варианты ответов	Поле для отметки правильного ответа (+)
а	к 3 жаберной дуге	
б	к 6 жаберной дуге	+
в	к 5 жаберной дуге	

17. Нижний гортанный нерв иннервирует

Поле для выбора ответа	Варианты ответов	Поле для отметки правильного ответа (+)
а	пищевод	
б	латеральную перстнечерпаловидную, щиточерпаловидную, щитонадгортанную, голосовую и черпалонадгортанную мышцы	+
в	трахею	

18. Основным клиническим проявлением повреждения возвратного гортанного нерва является

Поле для выбора ответа	Варианты ответов	Поле для отметки правильного ответа (+)
а	боль в горле	
б	нарушение подвижности голосовых складок	+
в	поперхивание	

19. Самыми частыми осложнениями при операциях на щитовидной железе являются

Поле для выбора ответа	Варианты ответов	Поле для отметки правильного ответа (+)
а	нарушение подвижности голосовых складок	+
б	кровотечение	
в	гипопаратиреоз	+
г	лимфорейя	

20. Под парезом гортани подразумевают

Поле для выбора ответа	Варианты ответов	Поле для отметки правильного ответа (+)
а	временное нарушение подвижности голосовых складок сроком до 1 года	+
б	стойкое нарушение подвижности голосовых складок сроком более 1 года	
в	периодически преходящее нарушение подвижности голосовых складок, связанное с эмоциональным напряжением	

21. Под параличом гортани подразумевают

Поле для выбора ответа	Варианты ответов	Поле для отметки правильного ответа (+)
а	временное нарушение подвижности голосовых складок сроком до 1 года	
б	стойкое нарушение подвижности голосовых складок сроком более 1 года	+
в	периодически преходящее нарушение подвижности голосовых складок, связанное с эмоциональным напряжением	

22. Двигательные волокна диафрагмального нерва иннервируют

Поле для выбора ответа	Варианты ответов	Поле для отметки правильного ответа (+)
а	плевру	
б	перикард	
в	диафрагму	+
г	межреберные мышцы	

23. Односторонний паралич диафрагмы может приводить к

Поле для выбора ответа	Варианты ответов	Поле для отметки правильного ответа (+)
а	диспноэ при физическом напряжении	+
б	снижение способности к физической нагрузке	+
в	диспноэ в положении лежа на спине	+

24. Сопутствующими состояниями, способными усугублять течение диспноэ у пациентов с односторонним параличом диафрагмы, являются

Поле для выбора ответа	Варианты ответов	Поле для отметки правильного ответа (+)
а	ожирение	+
б	слабость других мышц	+
в	хронический обструктивный бронхит	+

25. Осложнениями двустороннего паралича диафрагмы являются

Поле для выбора ответа	Варианты ответов	Поле для отметки правильного ответа (+)
а	субсегментарные ателектазы	+
б	инфекционные процессы нижних отделов респираторного тракта	+
в	тошнота, рвота	

26. Наиболее характерным физикальным признаком дисфункции диафрагмы является

Поле для выбора ответа	Варианты ответов	Поле для отметки правильного ответа (+)
а	участие вспомогательной мускулатуры в акте дыхания	
б	удлинение вдоха	
в	абдоминальный парадокс	+
г	бочкообразная грудная клетка	

27. Частота повреждения возвратного гортанного нерва при тиреоидэктомии по данным мировой литературы составляет

Поле для выбора ответа	Варианты ответов	Поле для отметки правильного ответа (+)
а	1-2 %	
б	5 %	+
в	8 %	
г	0,1 %	

28. Одним из проявлений повреждения возвратного гортанного нерва может быть

Поле для выбора ответа	Варианты ответов	Поле для отметки правильного ответа (+)
а	фибриллярные подергивания в мышцах языка.	
б	парез / паралич голосовых связок	+
в	глоссоплегия	
г	слюнотечение	



29. Для нейропатии добавочного нерва характерны

Поле для выбора ответа	Варианты ответов	Поле для отметки правильного ответа (+)
а	опущение лопатки	+
б	похудание мышц шеи	+
в	затруднение глотания	
г	все перечисленное	

30. При документировании показаний нейромонитора показатель R1 обозначает

Поле для выбора ответа	Варианты ответов	Поле для отметки правильного ответа (+)
а	стимуляция n. vagus после резекции щитовидной железы	
б	потеря сигнала	
в	стимуляция n. vagus до резекции щитовидной железы	
г	стимуляция гортанного нерва до резекции щитовидной железы	+

31. При документировании показаний нейромонитора показатель LOS обозначает

Поле для выбора ответа	Варианты ответов	Поле для отметки правильного ответа (+)
а	стимуляция лицевого нерва до резекции щитовидной железы	
б	стимуляция n. vagus до резекции щитовидной железы	
в	потеря сигнала	+
г	стимуляция гортанного нерва до резекции щитовидной железы	

32. Важными компонентами анестезиологического пособия при интраоперационном нейромониторинге являются

Поле для выбора ответа	Варианты ответов	Поле для отметки правильного ответа (+)
а	адекватный режим миорелаксации	+
б	положение эндотрахеальной трубки	+
в	отсутствие скопления слюны на уровне голосовой щели	+

33. Поражение нервов, выявляемые при помощи нейромонитора

Поле для выбора ответа	Варианты ответов	Поле для отметки правильного ответа (+)
а	сегментарные	+
б	глобальные	+
в	ложноположительные	+
г	истинноположительные	+

34. Для контроля положения эндотрахеальной трубки и электродов на голосовых складках в начале операции используют

Поле для выбора ответа	Варианты ответов	Поле для отметки правильного ответа (+)
а	трансларингеальную стимуляцию и одностороннюю стимуляцию блуждающего нерва	+
б	трансларингеальную стимуляцию блуждающего нерва	
в	двухстороннюю стимуляцию блуждающего нерва	
г	ничего из вышеперечисленного	

35. Причины ложноположительных реакций возникновения LOS

Поле для выбора ответа	Варианты ответов	Поле для отметки правильного ответа (+)
а	нервно-мышечная блокада	+
б	отсроченная нейропраксия	
в	отек половины гортани	
г	вывих черпаловидного хряща	

36. Пороговая сила тока для начала стимуляции ВГН и блуждающего нерва равна (мА)

Поле для выбора ответа	Варианты ответов	Поле для отметки правильного ответа (+)
а	0,2-0,3	
б	0,3-0,4	
в	0,4-0,5	+
г	0,5-0,6	

37. При документировании показаний нейромонитора показатель V1 обозначает

Поле для выбора ответа	Варианты ответов	Поле для отметки правильного ответа (+)
а	стимуляция n. vagus после резекции щитовидной железы	
б	потеря сигнала	
в	стимуляция n. vagus до резекции щитовидной железы	
г	стимуляция гортанного нерва до резекции щитовидной железы	+

38. При документировании показаний нейромонитора показатель V2 обозначает

Поле для выбора ответа	Варианты ответов	Поле для отметки правильного ответа (+)
а	стимуляция n. vagus после резекции щитовидной железы	+
б	потеря сигнала	
в	стимуляция n. vagus до резекции щитовидной железы	
г	стимуляция гортанного нерва до резекции щитовидной железы	

39. Для мониторингования гортанных нервов чувствительные электроды устанавливаются

Поле для выбора ответа	Варианты ответов	Поле для отметки правильного ответа (+)
а	снаружи эндотрахеальной трубки	+
б	внутри эндотрахеальной трубки	
в	в ткань щитовидной железы	

40. Наиболее частые причины гибели пациентов, страдающих раком головы и шеи.

Поле для выбора ответа	Варианты ответов	Поле для отметки правильного ответа (+)
а	метастазы в лимфатических узлах шеи	+
б	отдаленное метастазирование	
в	кахексия	
г	удушьё	

## Список литературы

1. Бондаренко В. О. Атлас. Возвратный гортанный нерв в хирургии щитовидной и паращитовидной желез. – Москва, 2006. – 120 с.
2. Василенко Ю. С., Романенко С. Г. Клинико-функциональное обследование больных с односторонним параличом гортани // Вестник оториноларингологии. – Санкт-Петербург, 2000. – № 5. – 50-53.
3. Гагаркин Г. Н., Ужва В. П., Гагаркин И. Г. Повреждения возвратного нерва во время выполнения операции на щитовидной железе // Клиническая хирургия. – Санкт-Петербург, 1991. – № 12. – 47-48.
4. Готовяхина Т. В. Хирургические вмешательства на щитовидной железе как одна из причин дисфоний в раннем послеоперационном периоде // Российская оториноларингология. – 2010. – № 1. – 12-17.
5. Мустафаев Д. М., Свистушкин В. М., Осипенко Е. В. и др. Алгоритм клинического обследования при односторонних парезах и параличах гортани неясного генеза // Российская оториноларингология. – 2010. – № 2. – 84-90.
6. Мышкин К. И., Амирова Н. М. Выбор операции у больных раком щитовидной железы // Вопросы онкологии. – 1991. – Т. 37. – № 2. – 219-223.
7. Пачес А. И. Опухоли головы и шеи. – Москва: Практическая медицина. – 2013. – 478 с.
8. Черенько М. П. Обоснование показаний и опыт хирургического лечения больных с патологией щитовидной железы // Клиническая хирургия. – 1987. – №5. – С. 76.
9. Anuwong A., Lavazza M., Kim H.Y., et al. Recurrent laryngeal nerve management in thyroid surgery: consequences of routine visualization, application of intermittent, standardized and continuous nerve monitoring. // Updates Surg. – 2016. – Vol. 68(4) – P. 331-341.
10. Barwell J., Lytle J., Page R., Wilkins D. The NIM-2 nerve integrity monitor in thyroid and parathyroid surgery // Br. J. Surg. – 1997. – Vol. 84(6). – P. 854-854.

11. Blitzer A., Crumley R. L., Dailey S. H. et al. Recommendations of the Neurolaryngology Study Group on laryngeal electromyography // *Otolaryngol. Head. Neck. Surg.* – 2009. – Vol. 140(6). – P. 782-793.

12. Bocca E., Pignataro O. LXXXI: A conservation technique in radical neck dissection // *Ann. Otol. Rhinol. Laryngol.* – 1967. – Vol. 76, № 5. – P. 975-987.

13. Caragacianu D., Kamani D., Randolph G. W. Intraoperative monitoring: normative range associated with normal postoperative glottic function // *Laryngoscope.* – 2013 – Vol. 123(12). – P. 3026-3031.

14. Dackiw A. P., Rotstein L. E., Clark O. H. Computer-assisted evoked electromyography with stimulating surgical instruments for recurrent/external laryngeal nerve identification and preservation in thyroid and parathyroid operation // *Surgery.* – 2002. – Vol. 132(6). – P. 1100-1106.

15. Dionigi G., Barczynski M., Chiang F.Y. et al. Why monitor the recurrent laryngeal nerve in thyroid surgery? // *J. Endocrinol. Invest.* – 2010. – Vol. 33(11). – P. 819-822.

16. Dralle H., Sekulla C., Lorenz K. et al. Intraoperative monitoring of the recurrent laryngeal nerve in thyroid surgery. // *World J. Surg.* – 2008. – Vol. 32(7). – P. 1358-1366.

17. Dralle H., Sekulla C., Lorenz K. et al. Loss of the nerve monitoring signal during bilateral thyroid surgery. // *Br. J. Surg.* – 2012. – Vol. 99(8). – P. 1089-1095.

18. Echeverri A., Flexon P. B. Electrophysiologic nerve stimulation for identifying the recurrent laryngeal nerve in thyroid surgery: review of 70 consecutive thyroid surgeries // *Am. Surg.* – 1998. – Vol. 64(4). – P. 328-333.

19. Eisele D. W. Intraoperative electrophysiologic monitoring of the recurrent laryngeal nerve // *Laryngoscope.* – 1996. – Vol. 106(4). – P. 443-449.

20. Ferlito A., Robbins K. T., Shah J. P., Medina J. E., Silver C. E. et al. Proposal for a rational classification of neck dissection // *Head Neck.* – 2011. – Vol. 33(3). – P. 445-450.

21. Ferlito A. et al. Neck dissection: Then and now // *Auris Nasus Larynx.* – 2006. – Vol. 33, № 4. – P. 365-374.

22. Gavilan J., Gavilan C. Recurrent laryngeal nerve. Identification during thyroid and parathyroid surgery // *Arch. Otolaryngol. Head. Neck.*

Surg. – 1986. – Vol. 112(12). – P. 1286-1288.

23. Hamelmann W. H., Meyer T., Timm S., Timmermann W. A critical estimation of intraoperative neuromonitoring (IONM) in thyroid surgery] // Zentralbl. Chir. – 2002. – Vol. 127(5). – P. 409-413.

24. Henry L., Helou L., Solomon N. et al. Current practice patterns regarding the conduct of thyroidectomy and parathyroidectomy amongst surgeons – a survey study // J. Cancer. – 2012. – Vol. 3. – P. 207-216.

25. Hopkins C., Khemani S., Terry R. M., Golding-Wood D. How we do it: nerve monitoring in ENT surgery: current UK practice // Clin. Otolaryngol. – 2005. – Vol. 30(2). – P. 195-198.

26. Kunath M., Marusch F., Horschig P., Gastinger I. The value of intraoperative neuromonitoring in thyroid surgery – a prospective observational study with 926 patients // Zentralbl. Chir. – 2003. – Vol. 128(3). – P. 187-190.

27. Lipton R. J., McCaffrey T. V., Litchy W. J. Intraoperative electrophysiologic monitoring of laryngeal muscle during thyroid surgery // Laryngoscope. – 1988. – Vol. 98(12). – P. 1292-1296.

28. McCammon S. D., Shah J. P. Radical neck dissection // Oper. Tech. Oto. – 2004. – Vol. 15(3). – P. 152-159.

29. McCool F. D., Tzelepis G. E. Dysfunction of the Diaphragm // N. Engl. J. Med. – 2012. – Vol. 366, № 10. – P. 932-942.

30. Lucioni M. Practical guide to neck dissection: focusing on the larynx // Springer Science & Business Media, 2013. – 268 p.

31. Premachandra D. J., Radcliffe G. J., Stearns M. P. Intraoperative identification of the recurrent laryngeal nerve and demonstration of its function // Laryngoscope. – 1990. – Vol. 100(1). – P. 94-96.

32. Rea J. L., Khan A. Clinical evoked electromyography for recurrent laryngeal nerve preservation: Use of an endotracheal tube electrode and a postericoid surface electrode // Laryngoscope. – 1998. – Vol. 108(9). – P.1418-1420.

33. Riddell V. Thyroidectomy: Prevention of bilateral recurrent nerve palsy, results of identification of the nerve over 23 consecutive years (1946-69) with a description of an additional safety measure // Br. J. Surg. – 1970. – Vol. 57(1). – P. 1-11.

34. Sancho J. J., Pascual-Damieta M., Pereira J. A. et al. Risk factors for transient vocal cord palsy after thyroidectomy // Br. J. Surg. – 2008. –

Vol. 95(8). – P. 961-967.

35. Sinclair I. S. The risk to the recurrent laryngeal nerves in thyroid and parathyroid surgery // *J. R. Coll. Surg. Edinb.* – 1994. – Vol. 39(4). – P. 253-257.

36. Sritharan N., Chase M., Kamani D. et al. The vagus nerve, recurrent laryngeal nerve, and external branch of the superior laryngeal nerve have unique latencies allowing for intraoperative documentation of intact neural function during thyroid surgery // *Laryngoscope.* – 2015. – Vol. 125(2). – P. E84-89.

37. Suarez O. El problema de las metastasis linfáticas y alejadas del cáncer de laringe e hipofaringe // *Revista Brasileira de Otorrinolaringologia.* – 1963. – Vol. 23. – P. 83-99.

38. Thomas Robbins K., et al. Neck dissection classification update: Revisions proposed by the American Head and Neck Society and the American Academy of Otolaryngology-Head and Neck Surgery // *Arch. Otolaryngol. – Head Neck Surg.* – 2002. – Vol. 128, № 7. – P. 751-758.

39. Thomusch O., Sekulla C., Walls G. et al. Intraoperative neuromonitoring of surgery for benign goiter // *Am. J. Surg.* – 2002. – Vol. 183(6). – P. 673-678.

40. Tschopp K., Probst R. New aspects in surgery of the thyroid gland with intraoperative monitoring of the recurrent laryngeal nerve // *Laryngorhinootologie.* – 1994. – Vol. 73(11). – P. 568-572.

41. Woltering E. A., Dumond D., Ferrara J. et al. A method for intraoperative identification of the recurrent laryngeal nerve // *Am. J. Surg.* – 1984. – Vol. 148(4). – P. 438-440.

ISBN 978-5-6045023-8-9



Отпечатано в ООО «АРТЕК»,  
СПб, Университетская наб., д. 19  
E-mail: artek-1@mail.ru, т. 323-32-01  
Подписано в печать 20.06.21  
Формат 60x90/16. Печ. л. 3.  
Тираж 50 экз.